

# 肱骨假体置换 Cable - needle 内置式环扎“T”形加压固定大小结节治疗肱骨近端骨折

付中国 姜保国 张殿英 周靖

**【摘要】** 目的 探讨肱骨近端假体置换术治疗肱骨近端复杂骨折中大小结节的复位与固定方式对提高肩关节功能恢复及减少和预防并发症的影响。方法 2004 年 1 月 - 2007 年 8 月, 高龄肱骨近端三部分和四部分骨折脱位患者 42 例, 平均年龄 78.5 岁, 均采用肱骨近端假体置换治疗, 其中 14 例针对该手术中肩袖附带骨(大小结节)的复位并应用 Cable - needle 内置式环扎“T”形加压固定, 13 例采用经典 Dacron 缝线固定, 15 例应用经典 Dacron 缝线固定加外置金属带环扎固定。术后依 Neer 等的康复原则行功能锻炼。结果 42 例患者均获随访, 时间为术后 8 个月。应用美国肩肘外科医师评分(American Shoulder and Elbow Surgeons' s form, ASES)系统进行评价, 术后患侧肩关节功能与术前患侧及健侧功能差异均有统计学意义。术后 X - P 出现大小结节并发症 11 例, 其中 5 例大小结节吸收, 4 例大小结节侧方移位(后侧方 2 例、前侧方 2 例); 2 例单纯大结节上脱位。结论 假体置换术治疗肱骨近端复杂骨折, 大小结节的复位并应用 Cable - needle 内置式环扎“T”形加压固定法效果优于其他两种方法; 术后功能康复时间表的提前, 能够早期有效恢复伤侧肩关节的功能, 可有效避免大小结节并发症和提高肩关节功能康复水平。

**【关键词】** 肩骨折; 肩脱位; 关节成形术, 置换; “T”形加压固定

## Treatment of proximal humeral fractures with Cable-needle internal implant cerclage T-shaped compression fixation of tuberosity during humeral prosthesis replacement

FU Zhong-guo, JIANG Bao-guo, ZHANG Dian-ying, ZHOU Jing. Department of Orthopedic Trauma, People's Hospital of Peking University, Beijing 100044, China

Corresponding author: JIANG Bao-guo, Tel: 13601228528, Email: Jiangbaoguo@vip.sina.com

**【Abstract】** **Objective** To investigate effect of tuberosity reduction and fixation during humeral head replacement for treatment of complex proximal humeral fractures on functional recovery of the shoulder joint and on decrease and prevention of complications. **Methods** From January 2004 to August 2007, 42 elderly patients (at average age of 78.5 years) with three- or four-part fractures and dislocations of proximal humerus received humeral head replacement. Cable-needle internal implant cerclage T-shape compression fixation was done in 14 patients, classic Dacron needle fixation in 13 and classic Dacron needle fixation plus metal band external implant cerclage fixation in 15. Postoperative exercises were carried out according to Neer's rehabilitation principles. **Results** All patients were reviewed with the American Shoulder and Elbow Surgeons (ASES) score at the mean follow-up of 8 months postoperatively. Statistical difference of ASES score was found between the postoperative injured shoulder and the preoperative ipsilateral side as well as the uninjured side. Tuberosity complication was found postoperatively at X-P in 11 patients including 5 with absorption of tuberosity, 4 with lateral displacement (2 posterior-lateral position and 2 anterior lateral position) and 2 with supra-subluxation of the head of prosthesis. **Conclusions** Cable-needle internal implant cerclage T-shape compression fixation during humeral head replacement is better than other two methods and brings about earlier postoperative rehabilitation, which is helpful for functional recovery of the shoulder as soon as possible, prevention of tuberosity complications and improvement of shoulder function rehabilitation level.

**【Key words】** Shoulder fractures; Shoulder dislocation; Arthroplasty, replacement; T-shaped compression fixation

基金项目:“十一五”国家科技支撑计划资助项目(2007BAI04B06)

作者单位:100044 北京大学人民医院创伤骨科(付中国, 电话:13501028929, Email: fuzhongguo@vip.sina.com)

com)

通讯作者:姜保国, 电话:13601228528, Email: Jiangbaoguo@vip.sina.com

肱骨近端骨折约占全身骨折发生率的 6%，是老年人群中发生率较高的骨折。对于一些复杂骨折患者，多合并有肱骨头血供破坏，单纯内固定或外固定治疗术后常出现骨坏死；且对于合并骨质疏松的高龄患者，临床上很难做到坚强固定，术后骨折不愈合或延迟愈合发生率较高，而关节成形假体置换术无疑是一种有效的治疗手段。目前，国内在临床上针对肱骨近端骨折已经开展假体置换技术。但是，关于假体置换手术诸多并发症的预防和手术技术的提高等诸多方面问题尚需进一步探讨和完善。笔者自 2004 年 1 月至 2007 年 8 月，对 42 例高龄肱骨近端 Neer 分型<sup>[1]</sup>三部分和四部分骨折患者行假体置换关节重建治疗，并对假体置换术中的大小结节复位与重建进行了技术改进，通过随访对比观察，证实了改进方法具有较好的临床实用性。现报告如下。

### 1 临床资料与方法

#### 1.1 一般资料

本组男 20 例，女 22 例；年龄 76~85 岁，平均 78.5 岁。均为闭合性肱骨近端骨折，依 Neer 分型：三部分骨折 7 例，三部分骨折脱位 3 例，四部分骨折 29 例，四部分骨折脱位 3 例，其中三部分骨折患者均合并骨质疏松。骨折至手术时间：6 h~18 个月，平均 6 d。其中 13 例骨折为优势侧。患者术前均进行肩关节创伤系列 X 线片检查，包括肩胛骨正位、侧位及改良腋位。4 例术前行 CT 数据评估，即应用骨折对侧正常肱骨头的后倾角及肱骨长度来确定伤侧假体的后倾角及假体高度。

42 例大小结节的复位固定中，主体分为三种固定方法，其中 14 例应用 Cable - needle 内置式环扎

“T”形加压固定，13 例采用标准 Dacron 缝线固定，15 例采用标准 Dacron 缝线固定加外置金属带环扎固定。术后依 Neer 等<sup>[2]</sup>的康复原则行功能锻炼。

#### 1.2 治疗方法

对患者行全身麻醉，取沙滩椅体位，采用三角肌胸大肌切口，分离头静脉，将头静脉拉向外侧，用手指钝性分离肌间隙，将拉钩深入喙突肌群外侧的下方和三角肌之间撑开，显露滑囊和骨折，清除血肿，并根据二头肌长头肌腱解剖位置标记和确认好大小结节，应用 Ethicon 2 - 0 粗尼龙线在完整保留大小结节与肩袖之间正常解剖关系的前提下悬吊标记。通过大小结节之间取出肱骨头。检查关节盂及其肩周关节囊和韧带情况，如有问题需相应处理。根据术前假体高度的测评和术中大小结节试复位的实际高度测量及标记长度。并根据不同大小结节的固定计划，相应预留线的位置和方式后，先置入假体试模进行复位测试，并再次校正高度和后倾角度。常规应用骨水泥固定已确定好的实用假体，处理干净假体外露区的残留骨水泥。

三组不同的大小结节固定方法图示如下：(1) Cable - needle 内置式环扎“T”形加压固定，如图 1 (笔者方法)，本组应用 14 例。(2) 采用 Dacron 缝线环扎固定，本组 13 例。(3) Dacron 缝线固定加外置金属带环扎固定，本组 15 例。

以上三组患者均在术中直视下确定假体活动良好。术中被动活动肉眼观察大小结节固定的情况是：Dacron 环扎固定组有明显微动；Dacron + 外置金属带环扎组有微动；Cable - needle 内置式环扎“T”形加压固定组稳定，无微动。

#### 1.3 术后处理及康复

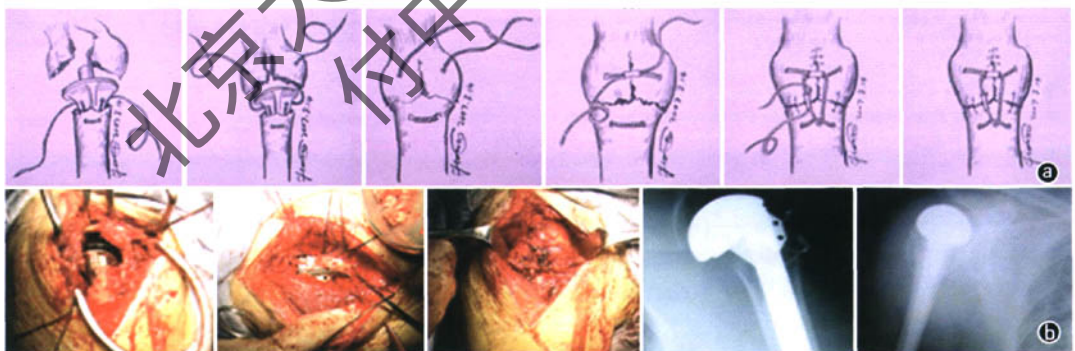


图 1 Cable - needle 内置式环扎“T”形加压固定大小结节。 a. Cable - needle 内置式环扎“T”形加压固定大小结节的方法示意图； b. 肱骨近端骨折应用 Cable - needle 内置式环扎“T”形加压固定大小结节的术中照片及术后肩胛正侧位片

术后针对 Dacron 环扎固定组和 Dacron + 外置金属带环扎组, 根据 Neer 等<sup>2</sup> 康复原则把肩关节的康复分为三个阶段。将 Cable - needle 内置式环扎“T”形加压固定组功能康复时间表较前两组相应缩短, 即: 术后第一天开始被动辅助练习, 3~4 周开始早期主动活动练习、抗阻力肌练习以及牵拉练习。

肩关节功能评价方法采用美国肩肘外科医师评分 (American Shoulder and Elbow Surgeons' s form, ASES) 系统和美国加州大学洛杉矶分校 (UCLA) 评分系统。术后 8 个月随访, 按照如下标尺评定 (图 2)。




图 2 患者疼痛自我视觉评价标尺

## 2 结果

本组 42 例肱骨近端粉碎性骨折患者, 住院时间 15~20 d, 平均 17 d。均获得门诊随访, 随访时间 10~28 个月, 平均 12.7 个月。为了便于组间对比, 资料采集于患者术后 8 个月。无手术感染、假体松动、神经损伤。

大小结节情况: Dacron 环扎组, 简称 A 组 (13 例), 3 例大小结节不全吸收, 1 例大小结节后脱位, 1 例上移 0.5 cm (大小结节并发症 38%)。手术侧上肢主动上举平均 92° (60°~140°), ASES 评分平均 24.3 分。UCLA 评分平均 26.7 分。Dacron + 外置金属带环扎组, 简称 B 组 (15 例), 大小结节吸收 2 例, 侧方移位 2 例 (大小结节并发症 27%)。手术侧上肢主动上举平均 102° (80°~140°), ASES 评分平均 26.3 分。UCLA 评分平均 27.7 分。Cable - needle 内置式环扎“T”形加压固定组, 简称 C 组 (14 例), 1 例大结节上移 0.6 cm, 1 例大小结节后方移位 (大小结节并发症 14%)。手术侧上肢主动上举平均 150° (94°~170°), ASES 评分平均 28.1 分。UCLA 评分平均 27.9 分。

本研究的三组患者术前健侧肩关节 ASES 评分与术前患侧肩关节及术后 8 个月 ASES 评分比较, 差异均有统计学意义 ( $P < 0.01$ )。见表 1。

术后并发症: 肩关节不稳定和大小结节吸收情况见表 2。

术后三组患者患侧肩关节疼痛程度评分比较: 术后患者患侧肩关节疼痛程度伴随功能训练的进展呈递减趋势。A 组有 2 例患者 (15%) 患肩疼痛在标

表 1 三组术前及术后肩关节 ASES 评分变化 ( $\bar{x} \pm s$ )

组别	例数	术前健侧	术前患侧	术后 8 个月患侧
A 组	13	95.3 ± 3.6	2.32 ± 4.4	82.1 ± 10.3**
B 组	15	94.3 ± 4.6	2.67 ± 5.2	84.1 ± 11.4**
C 组	14	95.6 ± 3.4	2.45 ± 5.0	87.1 ± 9.6**

与同组术前患侧比较: \*  $P < 0.01$ ; 与同组术前健侧比较: \*\*  $P < 0.01$

表 2 三组术后并发症发生情况 (例)

组别	例数	肩关节不稳定	大小结节吸收
A 组	13	2	3
B 组	15	2	2
C 组	14	2	0

尺 (图 2) 3 分级以上, 其中有 1 例 3 分级; 1 例 4 分级, 为假体头上移半脱位患者; 其余患者疼痛自我评定均在 3 分级以下。B 组有 2 例患者 (13%) 患肩疼痛在标尺 (图 2) 3 分级, 其余患者疼痛自我评定均在 3 分级以下。C 组有 2 例患者 (14%) 患肩疼痛在标尺 (图 2) 均为 3 分级, 其中 1 例为单纯大结节上脱位; 其余患者疼痛自我评定均在 3 分级以下。

术后 8 个月患者肩关节活动范围: A 组患者前屈 85°~140°, 平均 113°; 外展 78°~123°, 平均 101.8°; 外旋 38°~50°, 平均 68°; 内旋 65°~80°, 平均 76.5°, 所有患者内旋均可达 L<sub>1</sub> 水平以上。B 组患者前屈 95°~175°, 平均 140°; 外展 78°~135°, 平均 125.5°; 外旋 38°~74°, 平均 68°; 内旋 65°~80°, 平均 76.5°, 所有患者内旋均可达 L<sub>2</sub> 水平以上。C 组患者前屈 90°~180°, 平均 113°; 外展 82°~140°, 平均 130.5°; 外旋 38°~80°, 平均 68°; 内旋 75°~85°, 平均 76.5°, 所有患者内旋均可达 L<sub>2</sub> 水平以上。

## 3 讨论

肱骨假体置换术为治疗复杂肱骨近端骨折提供了新的选择, 但也面临着许多并发症, 包括感染、神经损伤、术中骨折、术后肩关节不稳定、结节畸形愈合或不愈合、肩袖撕裂、假体松动、异位骨化、关节孟磨损和僵硬等<sup>[3]</sup>。许多学者报告了相关的并发症。Compito 等<sup>[4]</sup> 报告 70 例行肱骨近端假体置换术的患者中有 17 例 (24%) 效果不满意, 并发症有大小结节不愈合、假体松动、肩关节不稳定、异位骨化、感染、神经损伤等。Cofield<sup>[5]</sup> 回顾总结了 23 篇报道中的 1 459 例人工肩关节置换患者 (同样包括全肩和半肩置换), 并发症的发生率 14%, 其中首位就是术后肩关节不稳定。本研究中有 6 例患者术后出现肱骨假体头半脱位, 肩关节不稳定发生率为 14%。其中上

移半脱位 2 例,经过术后的功能锻炼,移位改善明显,考虑原因可能为术后患者肩袖和三角肌肌力恢复以及初期保护性疼痛肌紧张所致。随着功能锻炼,肌肉长度逐渐伸展,肌力重新分配,移位也得到明显改善。笔者认为在术中假体高度满意的情况下,术后出现假体近端上移半脱位,通过系统化功能锻炼将有明显改善<sup>[6]</sup>。此外,亦有学者推荐术中假体高度应使假体头向下 50% 半脱位,但笔者发现麻醉因素可影响肌张力,手术护肤膜也可影响肩关节的真实活动弹性关系,因此认为此法可行性尚需证实。

大量文献表明,肱骨假体置换术后影响肩关节功能的因素是多方面的,但越来越多的研究倾向于将其中最关键因素归于大小结节的固定及愈合问题。肱骨假体置换术中大小结节重建的质量及术后愈合情况是决定肩关节功能恢复的最关键因素<sup>[7,8]</sup>。因此,术中如何精确地重建大小结节就成为决定肱骨假体置换术治疗效果的关键因素。根据目前的文献报道,大小结节的并发症主要包括结节术后移位和不愈合、畸形愈合、结节吸收及肩袖撕裂。文献报道术后结节移位的发生率为 2% ~ 23%<sup>[9-12]</sup>。术后结节的不愈合率可达 17%,术后结节畸形愈合的发生率高达 39%<sup>[12]</sup>。因此,术中结节重建的方法及准确固定的能力是影响结节固定稳定性和术后愈合的关键因素。

很多学者都对结节固定的相关问题进行了大量研究。Mark 等<sup>[13]</sup>通过生物力学试验发现,在重建大小结节时,环扎缝线对于结节固定非常重要,可以降低结节间位移,因此推荐使用环扎缝合,减少结节间的移动和应力,最大限度增加骨折固定的稳定性,以促进术后康复。Derek 等<sup>[3]</sup>主张在横向和纵向两方面进行固定。首先将大小结节与肱骨干稳固固定,充分的纵向固定可以为早期功能锻炼提供良好的基础。在横向固定方面,大小结节之间进行固定是十分必要的,并且用环绕大小结节和肱骨假体的环扎缝线进一步加强固定能够提供更好的稳定性。同时还指出,使用多重缝线可以使大小结节的复位固定更加稳固。最后,要将取自原肱骨头的自体骨进行植骨以促进骨折愈合,这也是影响结节愈合的重要因素。Abu-Rajab 等<sup>[14]</sup>的生物力学试验结果表明,在重建大小结节时,结节间制动固定可以有效增加固定的稳定性。姜春岩等<sup>[15]</sup>也进行了结节不同固定方式的稳定性研究,发现术后肩关节被动外旋至中立位时,解剖重建组的大结节稳定性优于重叠重建组。提示采用重叠方式对大结节进行固定,可能

会在抗外旋稳定性上出现损失。其进一步的解剖学研究表明,在结节重建时,冠状面上大结节的正确解剖位置应位于肱骨头顶端关节面下方某一范围内,一般为 5 ~ 10 mm。而横断面上大结节应固定于三背翅假体的外侧背翅表面,使结节间沟位于外侧背翅前方才能恢复肩关节原有的解剖及生物力学特性。如果横断面上关系正常,则肩关节位于中立或外旋位时应在肩关节正位 X 线片上假体侧方背翅表面观察到大结节影<sup>[16]</sup>。以上诸多研究都是针对肱骨假体置换术中大小结节固定的相关问题而开展,表明结节固定对于肱骨假体置换术后肩关节功能恢复及并发症预防的重要作用。

笔者正是针对结节固定方式及并发症进行实验设计,通过与传统的固定方式相比较,来探讨笔者发明的新的结节固定方式对于术后肩关节功能及并发症的影响。本研究表明,大小结节的复位并应用笔者实施的新的结节固定方式 Cable-needle 内置式环扎“T”形加压固定法效果优于其他两种方法;术后功能康复时间表的提前,能够早期有效恢复伤侧肩关节的功能。

本研究中还发现 Dacron 环扎组和 Dacron + 外置金属带环扎组共有 5 例患者术后出现大小结节不同程度吸收,发生率为 18% (5/28)。笔者认为,大小结节不愈合或吸收与下列因素有关:(1)取头时破坏了带有韧带和供血血管的骨块;(2)假体与骨干通过骨水泥固定时,假体近端外露区即大小结节拟复位区的骨水泥有残留,影响骨折块正常连接;(3)单纯的缝线捆扎固定难以牢靠;(4)训练时机在不稳定状况下过早或不当活动。解决方案包括:(1)手术中应尽量最大可能保留好肱骨近端的骨块,特别是带有韧带和供血血管的骨块;(2)假体与骨干通过骨水泥固定时,将假体近端外露区残留骨水泥彻底清理,为大小结节复位后与肱骨远端愈合创造良好的条件;(3)加强大小结节复位后的固定质量。本研究中大小结节吸收考虑原因为术中大小结节固定欠稳定。吸取该教训,本研究中后期 14 例患者大小结节复位后的固定采用了 Cable-needle 内置式环扎“T”形加压固定法,大小结节与肱骨干近端进行更加稳固固定,为骨愈合、预防骨折块吸收及早期功能训练提供了坚实的基础。

术后康复对于肱骨近端假体置换术治疗肱骨近端骨折十分重要,关系到患者术后肩关节功能恢复的程度,并能够有效预防并发症的出现。笔者同意姜春岩等<sup>[17]</sup>的观点:一个设计完善、实施成功的术

后康复计划是肩关节达到良好功能恢复的必备条件;手术医师应自始至终积极地参与到患者的康复治疗计划中;患者的合作程度直接影响到康复治疗的结果。康复计划应根据个体患者术前及术中实际情况行适当的调整,但总体应根据 Neer 等<sup>[2]</sup>的康复原则来进行,可分为三个阶段。第一阶段术后 24 h 内即开始,此阶段练习为健侧辅助下的被动练习。约 6 周时若发现 X 线片上存在大小结节愈合的证据,则开始第二阶段康复计划,本阶段主要是早期主动活动练习、抗阻力练习和牵拉练习。但如果 X 线片上不存在大小结节愈合的证据,那么第二阶段应延时。术后 4 个月开始第三阶段的康复锻炼,本阶段的目标是逐渐完全恢复良好的患肩肌力和活动度。笔者认为,肱骨近端假体置换术治疗肱骨近端骨折中大小结节的复位和固定,应与其他部位的关节内骨折的治疗原则相同。它需要绝对稳定性的固定,只有这样才能够正常骨愈合和实现真正意义上的早期功能训练。笔者应用 Cable - needle 内置式环扎“T”形加压固定大小结节,实现横向直接张力固定的同时合力状况下直接纵向张力固定大小结节与肱骨干,达到稳定性固定。因此,应用该固定方法组在术后的康复训练计划时间表明显提前,即:第一阶段术后 24 h 内即开始,此阶段练习为健侧辅助下的被动练习;约 4 周时就开始第二阶段康复计划,主动活动练习、抗阻力练习以及牵拉练习;术后 3 个月开始第三阶段的康复锻炼,本阶段的目标是逐渐完全恢复良好的患肩肌力和活动度。本研究的随访结果表明,Cable - needle 内置式环扎“T”形加压固定大小结节组功能康复评估和大小结节出现并发症优于其他组的治疗结果。当然,并不排除治疗后期的学习研究曲线的因素。但仅凭单一的固定方法的应用还不够,还应注意在康复的全过程中需手术医师等治疗者对患者始终进行耐心指导和鼓励,患者顺利度过康复期(约 1 年左右)。

假体置换术治疗肱骨近端复杂骨折中大小结节的复位并应用 Cable - needle 内置式环扎“T”形加压固定法与 Dacron 环扎法和 Dacron + 外置金属带环扎法相比有优越的稳定性,术后功能康复时间表的提前,能够早期有效恢复伤侧肩关节的功能,可有效避免大小结节并发症和提高肩关节功能康复水平。

#### 参考文献

[1] Neer CS II. Displaced proximal humeral fractures II. Treatment of three - part and four part displacement. J Bone Joint Surg (Am),

- 1970, 52(6):1090 - 1103.
- [2] Neer CS II, Watson KC, Stanton FJ. Recent experience in total shoulder replacement. J Bone Joint Surg (Br), 1982, 64(3):319 - 337.
- [3] Plausinis D, Kwon YW, Zuckerman JD. Complications of humeral head replacement for proximal humeral fractures. J Bone Joint Surg (Am), 2005, 87(1):204 - 213.
- [4] Compito CA, Self EB, Bigliani LU. Arthroplasty and acute shoulder trauma: Reasons for success and failure. Clin Orthop, 1994, 307: 27 - 36.
- [5] Cofield RH. Complication of shoulder arthroplasty. San Francisco: The AAOS annual meeting. Ins Course Lecture, 1993:317.
- [6] Abrutyn DA, Dines DM. Secure tuberosity fixation in shoulder arthroplasty for fractures. Tech Shoulder Elbow Surg, 2004, 5(4): 177 - 183.
- [7] Mighell MA, Kolm GP, Collinge CA, et al. Outcomes of hemiarthroplasty for fractures of the proximal humerus. J Shoulder Elbow Surg, 2003, 12(6):569 - 577.
- [8] Kraulis J, Hunter G. The results of prosthetic replacement in fracture - dislocations of the upper end of the humerus. Injury, 1976, 8(2):129 - 131.
- [9] Prakash U, McCarty DW, Dent JA. Hemiarthroplasty for severe fractures of the proximal humerus. J Shoulder Elbow Surg, 2002, 11(5):428 - 430.
- [10] Tyto K, Wallace WA, Frostick SP, et al. Outcome after hemiarthroplasty for three - and four - part fractures of the proximal humerus. J Shoulder Elbow Surg, 1998, 7(2):85 - 89.
- [11] Moeckel BH, Dines DM, Warren RF, et al. Modular hemiarthroplasty for fractures of the proximal part of the humerus. J Bone Joint Surg (Am), 1992, 74(6):884 - 889.
- [12] Boileau P, Krishnan SG, Tinsi L, et al. Tuberosity malposition and migration: reasons for poor outcome after hemiarthroplasty for displaced fractures of the proximal humerus. J Shoulder Elbow Surg, 2002, 11(5):401 - 412.
- [13] Frankle MA, Ondrovic LE, Markee BA, et al. Stability of tuberosity reattachment in proximal humeral hemiarthroplasty. J Shoulder Elbow Surg, 2002, 11(5):413 - 420.
- [14] Abu - Rajab RB, Stansfield BW, Nunn T, et al. Reattachment of the tuberosities of the humerus following hemiarthroplasty for four - part fracture. J Bone Joint Surg (Br), 2006, 88(11):1539 - 1544.
- [15] 姜春岩,朱以明,鲁谊,等.人工肱骨头置换术中大结节不同固定方式的稳定性研究.中华骨科杂志,2006,26(7):459 - 463.
- [16] 朱以明,姜春岩,王满宜.人工肱骨头置换术中大结节与假体背侧间相对位置的解剖学研究.中华外科杂志,2006,44(20):1427 - 1429.
- [17] 姜春岩,耿向苏,王满宜,等.复杂肱骨近端骨折人工肩关节置换术后的若干问题.中华外科杂志,2002,40(1):65 - 67.

(收稿日期:2008 - 07 - 28)

(本文编辑:向勇)

# 肱骨假体置换Cable-needle内置式环扎“T”形加压固定大小结节治疗肱骨近端骨折

作者: [付中国](#), [姜保国](#), [张殿英](#), [周靖](#), [FU Zhong-guo](#), [JIANG Bao-guo](#), [ZHANG Dian-ying](#), [ZHOU Jing](#)  
作者单位: [北京大学人民医院创伤骨科, 100044](#)  
刊名: [中华创伤杂志](#)   
英文刊名: [CHINESE JOURNAL OF TRAUMA](#)  
年, 卷(期): 2008, 24(10)  
被引用次数: 5次

## 参考文献(17条)

- [1. NeerCS II Displaced proximal humeralfractures II. Treatment of three-part and four part displacement 1970\(06\)](#)
- [2. Neer CS II;Watson KC;Stanlon FJ Recent experience in total shouhter replacement 1982\(03\)](#)
- [3. Plausinis D;Kwon YW;Zuekerman JD Complications of humeral head replacement for proximal humeral fractures 2005\(01\)](#)
- [4. Compito CA;self EB;Bigliani LU Arthroplasty and acute shoul-der trauma. Reasons for success and failure 1994](#)
- [5. Cofield RH Complication of shoulder arthropla.sty 1993](#)
- [6. Abrutyn DA;Dines DM Secure tuberosity fixation in shoulder ar-throplasty for fractures\[外文期刊\] 2004\(04\)](#)
- [7. MigIlell MA;Kola GP;Collinge CA Oulcomes of hemiar-throplasty for fractures of the proximal humerus\[外文期刊\] 2003\(06\)](#)
- [8. Kmulis J;Hunter G The resulta of prosthetic replacement in frae-ture-dislocations of the upper end of the humerus 1976\(02\)](#)
- [9. Prakash U;McGurty DW;Dent JA Hemiarthroplasty for severe fractures of the proximal humerus\[外文期刊\] 2002\(05\)](#)
- [10. Tyto K;Wallace WA;Frostick SP Outcome after hemiar-throplastyforthree-and four-part fractures of the proximal hu-meras\[外文期刊\] 1998\(02\)](#)
- [11. Moeckel BH;Dines DM;Warren RF Modular hemiarthro-plasty for fractures of the proximal part of the humerus 1992\(06\)](#)
- [12. Boilean P;Krishnan SG;Tinsi L Tuberosity malposition and migration:reasons for poor outcome after hemiarthroplasty for displaced fractures of the proximal humerus\[外文期刊\] 2002\(05\)](#)
- [13. Frankle HA;Ondrovie LE;Markee BA Stability of tuber-osity reattachment in proximal humeral hemiarthroplasty\[外文期刊\] 2002\(05\)](#)
- [14. Abu-Rajab RB;Stansfield BW;Nunn T Reattaehment of the tuberosities of the humerus following hemiarthroplasty for four -part fracture 2006\(11\)](#)
- [15. 姜春岩;朱以明;鲁谊 人工肱骨头置换术中大结节不同固定方式的稳定性研究\[期刊论文\]-中华骨科杂志 2006\(07\)](#)
- [16. 朱以明;姜春岩;王满宦 人工肱骨头置换术中大结节与假体背翅间相对位置的解剖学研究\[期刊论文\]-中华外科杂志 2006\(20\)](#)

17. 姜春岩;耿向苏;王满宜 复杂肱骨近端骨折人工肩关节置换术后的若干问题[期刊论文]-中华外科杂志 2002(01)

#### 本文读者也读过(10条)

1. 朱以明, 鲁谊, 姜春岩, ZHU Yi-ming, LU Yi, JIANG Chun-yan 锁定型髓内针和锁定型钢板治疗肱骨近端骨折的对比研究[期刊论文]-中华创伤杂志2008, 24(10)
2. 王蕾, 庄澄宇, 张伟滨, 杨庆铭, WANG Lei, ZHUANG Cheng-yu, ZHANG Wei-bin, YANG Qing-ming 半肩置换治疗严重肱骨近端骨折的临床结果分析[期刊论文]-中华外科杂志2007, 45(20)
3. 张殿英, 杨明, 徐海林, 傅中国, 姜保国 LCP治疗肱骨近端骨折[期刊论文]-中国矫形外科杂志2004, 12(14)
4. 唐康来, 谭晓康, 吴雪晖, 徐格, 龚继承, 汪华清, 谢肇, 马树枝, 王序全, 许建中, TANG Kang-lai, TAN Xiao-kang, WU Xue-hui, XU Ge, GONG Ji-cheng, WANG Hua-qing, XIE Zhao, MA Shu-zhi, WANG Xu-quan, XU Jian-zhong 肱骨近端内固定系统自锁钢板治疗肱骨近端骨折疗效分析[期刊论文]-中华创伤杂志2008, 24(10)
5. 杨明, 陈建海, 姜保国, 张殿英, 付中国, 张宏波, YANG Ming, CHEN Jian-hai, JIANG Bao-guo, ZHANG Dian-ying, FU Zhong-guo, ZHANG Hong-bo 治疗股骨颈骨折的自锁空心加压防旋钉的研制[期刊论文]-中华创伤杂志2009, 25(3)
6. 姜春岩, 王满宜, 荣国威 肱骨近端骨折经皮穿针固定的生物力学研究[期刊论文]-中华外科杂志2004, 42(6)
7. 付中国, 朱前拯 肩关节置换术治疗肱骨近端骨折[期刊论文]-中华外科杂志2007, 45(20)
8. 熊建, 薛峰, 党育, 李堃源, 付中国, 张殿英, 姜保国 颈腰综合征患者腰椎术后无骨折脱位颈脊髓损伤1例报告[期刊论文]-中国脊柱脊髓杂志2008, 18(9)
9. 朱以明, 姜春岩, 鲁谊, 王满宜, ZHU Yi-ming, JIANG Chun-yan, LU Yi, WANG Man-yi 应用肱骨近端锁定型髓内针治疗肱骨近端骨折的临床疗效分析[期刊论文]-中华外科杂志2007, 45(20)
10. 姜春岩, 黄强, 耿向苏, 王满宜, 荣国威 经皮穿针固定治疗肱骨近端骨折[期刊论文]-中华外科杂志2004, 42(12)

#### 引证文献(5条)

1. 刘光玮, 周洁, 李靛, 张殿英, 郁凯 人工肩关节置换治疗肱骨近端粉碎骨折30例护理与康复[期刊论文]-交通医学 2010(4)
2. 袁广斌, 陈斌, 高振峰 浅析创伤骨科中的人工关节治疗技术与效果[期刊论文]-内蒙古中医药 2011(3)
3. 姜保国, 白露, 张培训, 王静, 付中国, 张殿英, 王天兵, 李堃源, 颜勇卿 肱骨近端骨折的手术治疗[期刊论文]-中华创伤骨科杂志 2009(5)
4. 谢宗刚, 董启榕 肱骨近端骨折的手术治疗[期刊论文]-国际外科学杂志 2010(4)
5. 姜保国, 张殿英, 付中国, 王天兵, 徐海林, 薛峰, 陈建海, 党育, 张培训, 杨明, 沈惠良, 曹光磊, 胡怀建, 刘利民, 王光林, 张晖, 刘雷, 杨天府, 方跃, 黄富国, 王钢, 杨彦平, 任高宏, 陈滨, 吴新宝, 王满宜, 曹奇勇, 高志强, 李庭, 朱仕文, 杨明辉, 黄强, 吴宏华, 孙林, 刘亚波 肱骨近端骨折的治疗建议[期刊论文]-中华创伤骨科杂志 2011(1)

本文链接: [http://d.g.wanfangdata.com.cn/Periodical\\_zhcs200810011.aspx](http://d.g.wanfangdata.com.cn/Periodical_zhcs200810011.aspx)